

第 37 回 獣医 CT・MRI 研究会 in 近畿

開催のお知らせ

獣医 CT・MRI 研究会

会長 嶋崎 等

初秋の候、ますますご清栄のこととお慶び申し上げます。

第 37 回獣医 CT・MRI 研究会 in 近畿を開催致しますのでご案内申し上げます。

今回は胸部（咽喉頭・気管・肺・縦隔）をテーマに、以下のセッションを準備いたしました。

当研究会で開催している症例読影会は他の学会やセミナーとは少し違います。

資料掲載画像の前後の画像は、どうなっているのだろうか？ 全ての画像を、見たい！ 資料の持ち運びが大変だな・・・ 今回はどんな内容だろう？ このような事を一度は、お考えになったことはないでしょうか？

当研究会では IT を活用しこれらを解消したいと思います。

当日に使用する資料と資料掲載画像の全データは、Web browser にて事前に閲覧いただくことが可能です！ 事前に講演情報を得られるので、当日の内容が充実します！ 資料を持ち運ぶ必要も、探す必要もありません！ 事前にハンドアウトを配布させていただきますので、当日は皆様がお持ちのモバイル端末をお持ち下さい。

当日は目の前の会場モニターだけではなく、気になるポイントもお手元で自由に閲覧・操作いただくことが可能です。気になる点や質問についてはお気兼ねなくしていただき、活発な意見交換ができれば幸いです。

また、Cons というコミュニケーションシステムを活用し遠隔地からの研究会参加を実施しております。今回は酪農学園大学の三好先生に北海道からパネラーとして参加いただきます。あたかも同一の会場にいるかのようにディスカッションができないか？とトライアルをさせていただきます。

獣医のためのCT・MRI画像診断（病気が見える）

第 1 部 20時30分～21時20分 担当：嶋崎

獣医学領域における胸部CT・MRI検査に関する知っておくべき画像解剖や撮影ポイント・読影方法について解説いたします。正常解剖・撮影ポイントを知っておくことは正確な診断をするために重要です。読影方法は嶋崎の読影方法を紹介させていただき、皆様と一緒に実際の症例画像を読影し、じっくり解説させていただきます。

休憩 21時20分～21時30分

第 2 部 21時30分～22時20分 担当：田中

胸腔内疾患の由来臓器の推定、肺炎の画像所見、扁桃腺疾患、縦隔腫瘍について紹介をさせていただきます。肺炎の鑑別診断は CT のみでは難しいですが、獣医療で発表されている数少ない文献を交えながら解説をさせていただきます。皆様もご一緒に胸部の CT・MRI 検査の有用性について考えてはみませんか？

質疑応答 22 時 20 分～22 時 30 分

会場の都合により参加者が60名となった時点で受付を締め切らせていただきますので、ご理解いただきますようお願い申し上げます。

第 37 回 獣医 CT・MRI 研究会 in 近畿

日時 : 2018 年 12 月 13 日 (木) 20 : 30~22:30

場所 : 近畿動物医療研修センター 2 階

内容 : 胸部 (咽喉頭・気管・肺・縦隔)

第 1 部 獣医学領域における胸部に関する知っておくべき CT・MRI 検査の画像解剖やポイント・読影方法について解説いたします

近畿動物医療研修センター センター長

大阪府立大学獣医臨床センター特任講師

嶋崎等

第 2 部 胸腔内疾患の由来臓器の推定、肺炎の画像所見、扁桃腺疾患、縦隔腫瘤について紹介をさせていただきます。肺炎の鑑別診断では、獣医療で発表されている数少ない文献を交えながら解説致します。

近畿動物医療研修センター 医療統括部長

大阪府立大学獣医臨床センター特任臨床助教

田中利幸

お申込 : 参加者全員のお名前、施設名、連絡先(住所、電話番号、メールアドレス)を添付の参加申込書にご記載の上、FAX にてお申込下さい。

お申込の締め切りは、**2018 年 12 月 6 日 (木)** とさせていただきます。

参加費 : 2,000 円

お問合せ先 : 獣医 CT・MRI 研究会 事務局
大阪府東大阪市菱江 3 丁目 15-27 近畿動物医療研修センター内
tel : 072-960-1212 fax : 072-964-8686
E-mail : [vet.ctmr@gmail.com](mailto:veter.ctmr@gmail.com)

* なお、本研究会に関する情報は
本会ホームページ (<http://vscm.kenkyuukai.jp/>) でもご覧いただけます。

以上

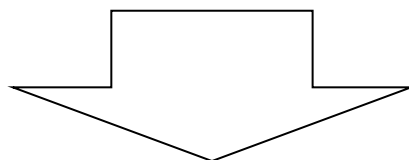
第 37 回 獣医 CT・MRI 研究会 in 近畿

参加申込用紙

日時	2018 年 12 月 13 日 木曜日 20:30~22:30	
内容	第 1 部担当 嶋崎 50 分 獣医学領域における胸部に関する知っておくべき CT・MRI 検査の画像解剖やポイント・読影方法について詳しく解説いたします 休憩 10 分 第 2 部担当 田中 50 分 胸腔内疾患の由来臓器の推定、肺炎の画像所見、扁桃腺疾患、縦隔腫瘍について紹介をさせていただきます。肺炎の鑑別診断では、獣医療で発表されている数少ない文献を交えながら解説致します。 質疑応答 10 分	
開催場所	近畿動物医療研修センター 2 階	
参加者施設様名		
参加者施設様代表連絡先番号		
参加者施設様代表 FAX 番号		
参加者様人数	名	
参加者様氏名		<input type="checkbox"/> 獣医師 <input type="checkbox"/> 動物看護師 <input type="checkbox"/> その他
		<input type="checkbox"/> 獣医師 <input type="checkbox"/> 動物看護師 <input type="checkbox"/> その他
		<input type="checkbox"/> 獣医師 <input type="checkbox"/> 動物看護師 <input type="checkbox"/> その他
		<input type="checkbox"/> 獣医師 <input type="checkbox"/> 動物看護師 <input type="checkbox"/> その他
		<input type="checkbox"/> 獣医師 <input type="checkbox"/> 動物看護師 <input type="checkbox"/> その他
メールアドレス		

※症例検討に使用する画像を事前に配信しておりますので、メールアドレスのご記入をよろしく
お願い致します。

お申込締め切り日：2018 年 12 月 6 日（木）



FAX 番号：072-964-8686 までお送りください。